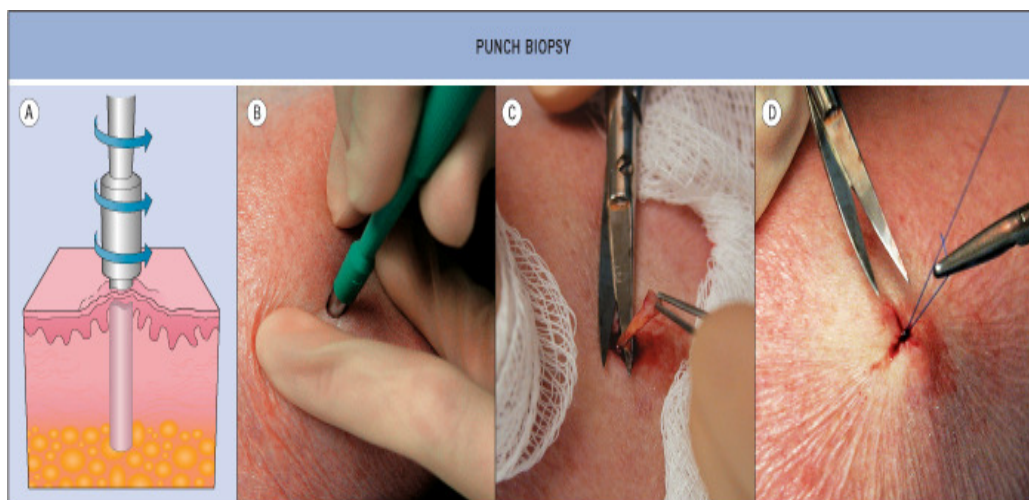


# Stansbiopt

## ***Uitvoering***

- anesthesie lidocaine/adrenaline
- huidlijnen identificeren
- spreid de huid loodrecht op huidlijnen (dan blijft na biopsie een ellipsvormige afwijking over, die zich gemakkelijk laat hechten)
- biopteer door te draaien, met weinig druk, tot in het subcutane vet
- wip het biopt met een naaldje omhoog (met een pincet knijp je het preparaat fijn)
- knip het biopt af onder het niveau van de dermis
- sluit de wond eventueel met een hechting.



© 2003 Elsevier - Bologna, Jorizzo and Rapini: Dermatology - www.dermtext.com

## ***Indicaties***

- als een biopt van volledige huiddikte gewenst is
- voor plaveiselcelcarcinoom verdachte afwijking (diepte beter te beoordelen dan met shave, bij basaalcelcarcinoom minder van belang)
- vlakke huidafwijking waarvoor histologie nodig is.

## ***Valkuilen***

- te diepe incisie, is met name een risico als huid dun is (handrug, gezicht) - kans op zenuwletsel
- dog ears (rond defect, wordt recht litteken)